



UNIVERSIDADE FEDERAL DO PIAUÍ
PROCESSO SELETIVO PARA OS PROGRAMAS DE
RESIDÊNCIA MÉDICA DA UFPI - EDITAL 18/2018

Realização:



CADERNO DE QUESTÕES

PROGRAMAS COM PRÉ-REQUISITO CARDIOLOGIA

DATA: 20/01/2019

HORÁRIO: das 08 às 10 horas

**LEIA AS INSTRUÇÕES E AGUARDE AUTORIZAÇÃO PARA ABRIR O
CADERNO DE QUESTÕES**

- ✎ Verifique se este CADERNO contém um total de 50 (cinquenta) questões do tipo múltipla escolha, com 5 (cinco) opções de respostas, das quais, apenas uma é correta. Se não estiver completo, solicite ao fiscal de sala outro Caderno de Provas. **Não serão aceitas reclamações posteriores.**
- ✎ O candidato não poderá entregar o caderno de questões antes de decorridos 60 (sessenta) minutos do início da prova, ressalvados os casos de emergência médica.
- ✎ As respostas devem ser marcadas, obrigatoriamente, no **cartão-resposta**, utilizando caneta esferográfica, **tinta preta ou azul, escrita grossa.**
- ✎ Ao concluir a prova, o candidato terá que devolver o **cartão-resposta** devidamente ASSINADO e o **caderno de questões**. A não devolução de qualquer um deles implicará na **eliminação** do candidato.

01. Em relação à doença da valva aórtica, marque a opção CORRETA.
- (A) A dosagem de BNP não tem implicações prognósticas na estenose aórtica.
 - (B) Hipercolesterolemia e diabetes são fatores de risco para estenose da válvula.
 - (C) Na estenose aórtica severa em indivíduos assintomáticos, o cálcio valvular pode ser considerado na indicação de intervenção.
 - (D) A mortalidade cirúrgica na estenose aórtica isolada é acima de 10% nos melhores serviços habilitados.
 - (E) O tratamento medicamentoso na estenose aórtica é efetivo para evitar a progressão da doença.
02. Em relação à doença arterial coronariana, marque a opção CORRETA.
- (A) Os Medicamentos para elevar os níveis de HDL-colesterol têm se mostrado eficazes.
 - (B) A prevenção primária do infarto do miocárdio com aspirina mostrou ser eficaz tanto em homens como mulheres.
 - (C) O ECG de repouso é frequentemente anormal nos pacientes com angina *pectoris*.
 - (D) A Monitorização do ECG ambulatorialmente é frequentemente usada para detecção de isquemia.
 - (E) O uso do *Fractional Flow Reserve* (FFR) é importante na avaliação da significância clínica e hemodinâmica da estenose coronária.
03. Em relação à insuficiência cardíaca, marque a opção CORRETA.
- (A) Os diuréticos de alça são ineficazes na presença de disfunção renal.
 - (B) Os inibidores da ECA (IECAs) contribuem para reduzir a morbidade sem interferir na mortalidade.
 - (C) Os agentes que bloqueiam os receptores AT1 da angiotensina II são uma alternativa bem estabelecida aos IECAs na insuficiência cardíaca com fração de ejeção preservada.
 - (D) O mecanismo de ação dos beta-bloqueadores, nesta síndrome, é pouco compreendido.
 - (E) A digoxina tem um importante papel na redução da mortalidade.
04. Em relação às taquiarritmias supraventriculares, marque a opção CORRETA.
- (A) Os batimentos prematuros supraventriculares são premonitórios para fibrilação atrial e podem ser causados por drogas tais como espironolactona.
 - (B) Na fibrilação atrial com disfunção de ventrículo esquerdo, os beta-bloqueadores são a opção em regime de urgência.
 - (C) Na fibrilação atrial no cenário de instabilidade hemodinâmica, a cardioversão elétrica se impõe.
 - (D) A amiodarona isoladamente, oral ou endovenosa, pode ser útil no cenário de instabilidade hemodinâmica.
 - (E) A amiodarona só tem utilidade se houver necessidade de cardioversão.
05. Em relação à cardiomiopatia de Tako-Tsubo, marque a opção CORRETA.
- (A) O atordoamento miocárdico sempre segue o padrão de isquemia miocárdica.
 - (B) Desordens neurológicas são mais comuns quando comparados às síndromes coronarianas agudas.
 - (C) Afeta homens e mulheres na mesma proporção.
 - (D) Arritmias são incomuns nesta patologia.
 - (E) Alterações na repolarização ventricular semelhantes às síndromes coronarianas agudas são incomuns.
06. Um paciente de 21 anos de idade, durante exame admissional em uma empresa, relatou o não desenvolvimento de caracteres sexuais secundários na puberdade. Uma ressonância nuclear magnética cranioencefálica revelou lesão expansiva medindo 4,0 cm x 4,5 cm x 4,0 cm ocupando a região selar, supraselar e parasselar direita, com extensão para o seio cavernoso direito, comprimindo o terceiro ventrículo e ventrículos laterais. Os exames laboratoriais revelaram prolactina > 1.000 ng/ml e TSH, T4 livre, cortisol, ACTH e IGF1 normais. Diante desses achados, assinale a opção CORRETA.
- (A) O paciente deve ser encaminhado imediatamente à cirurgia transesfenoidal.
 - (B) O paciente deve iniciar tratamento com temozolomida.
 - (C) O paciente deve ser encaminhado imediatamente à cirurgia transcraniana.
 - (D) O paciente deve iniciar tratamento com doses habituais de agonistas dopaminérgicos.
 - (E) O paciente deve ser encaminhado à radioterapia.

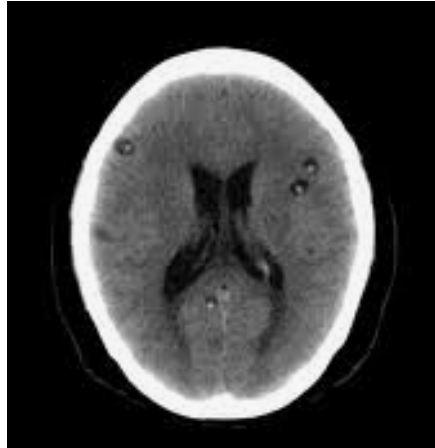
07. Uma paciente de 30 anos, na 28ª semana de gestação e portadora de nódulo tireoidiano de 1,5cm, foi submetida à punção aspirativa por agulha fina (PAAF) do nódulo e a citologia revelou carcinoma papilífero. A função tireoidiana é normal, bem como os níveis de calcitonina. A ultrassonografia não revelou linfonodos cervicais suspeitos. Não há história de câncer de tireoide na família. A melhor conduta para esse caso é:
- (A) encaminhar a paciente imediatamente para cirurgia.
 - (B) encaminhar a paciente para cirurgia após o parto.
 - (C) administrar 30 mCi de iodo radioativo.
 - (D) administrar hormônio tireoidiano para suprimir o TSH até que se decida pela cirurgia.
 - (E) duas alternativas estão corretas.
08. Em uma paciente de 40 anos com Síndrome de Cushing, foram obtidos os seguintes exames laboratoriais: cortisol sérico às 8h = 35,2 mcg/dl (valor de referência: 5-25 mcg/dl); cortisol sérico após supressão com 1mg de dexametasona = 12,4 mcg/dl; cortisol salivar à meia noite = 250 ng/ml (valor de referência: <100 ng/ml); cortisol sérico após supressão noturna com 8 mg de dexametasona = 16,8 mcg/dl; ACTH = 67,8 pg/ml (valor de referência: < 46 pg/ml); ACTH pós desmopressina = 102,5 pg/ml. Ressonância nuclear magnética de sela túrcica evidencia adenoma de 1,3 cm. Tomografia computadorizada de abdômen foi normal. A melhor conduta nesse caso é:
- (A) Realizar cateterismo bilateral do seio petroso inferior.
 - (B) Realizar tomografia computadorizada de tórax.
 - (C) Iniciar cetoconazol.
 - (D) Realizar cirurgia transesfenoidal.
 - (E) Iniciar radioterapia.
09. Um homem de 28 anos procurou o médico por dor intermitente em testículos, exacerbada pelo esforço físico. Negava uso de medicamentos, etilismo, trauma ou cirurgia testicular, quimioterapia prévia ou orquite viral. A ultrassonografia da bolsa escrotal revelou testículos tópicos, atróficos, com ecotextura heterogênea e focos de calcificações. Não havia varicocele. Exames laboratoriais: testosterona = 173 ng/dl (valor de referência: 280-800 ng/dl); FSH = 40,9 mUI/ml (valor de referência: 1,5-12,4 mUI/ml); LH = 26,9 mUI/ml (valor de referência: 1,7-8,4 mUI/ml); prolactina = 46,6 ng/ml (valor de referência: 2-18 ng/ml); espermograma (3 amostras) = azoospermia. A conduta inicial para o diagnóstico etiológico do quadro é:
- (A) Pesquisar macroprolactinemia.
 - (B) Solicitar ressonância nuclear magnética da sela túrcica.
 - (C) Realizar teste terapêutico com agonistas dopaminérgicos.
 - (D) Realizar biópsia testicular.
 - (E) Solicitar cariótipo.
10. Um empresário de 42 anos de idade recebeu o diagnóstico de diabetes mellitus tipo 2 há 6 meses. Iniciou tratamento com dieta, exercício e metformina 2 g/dia por via oral. Retorna para controle com os seguintes achados: altura de 160cm, peso de 98kg, pressão arterial de 130x90 mmHg, colesterol total de 212mg/dl, colesterol HDL de 45 mg/dl, triglicérides de 180 mg/dl, glicemia em jejum de 180mg/dl, glicemia pós-prandial de 280mg/dl e hemoglobina glicada de 8%. A melhor opção terapêutica para conduzir o paciente ao alvo glicêmico, levando-se em conta suas características clínicas e seus exames, é:
- (A) associar glibenclamida.
 - (B) iniciar insulina NPH 2 vezes ao dia.
 - (C) associar pioglitazona.
 - (D) associar um análogo de GLP1.
 - (E) associar inibidor da DPP-4.
11. Mulher de 38 anos, previamente hígida, refere cansaço intenso há +/- 15 dias. Ao exame físico, há palidez e icterícia, mas não há visceromegalias. O hemograma mostra hemoglobina de 6,4 g/dl, volume corpuscular médio (VCM) de 109 fl, leucócitos de 4000/mm³ (contagem diferencial normal), plaquetas de 150 mil/mm³ e a presença de esferócitos. A contagem de reticulócitos foi de 150.000/mm³ (valor de referência: 25.000 - 75.000/mm³). Com base no quadro clínico e laboratorial, o diagnóstico mais provável é:
- (A) Anemia por deficiência de B12 ou ácido fólico.
 - (B) Esferocitose Hereditária.
 - (C) Anemia Hemolítica Autoimune.
 - (D) Anemia Falciforme.
 - (E) Anemia Aplástica.

12. Paciente de 25 anos, portador de leucemia aguda, evolui, 4 horas após o término da transfusão de hemácias, com febre, taquicardia, hipotensão, dispneia, cianose e necessidade de suporte ventilatório invasivo. Houve recuperação do quadro após 96 horas. A principal hipótese diagnóstica é:
- (A) Reação transfusional tardia.
 - (B) Insuficiência pulmonar aguda relacionada à transfusão (TRALI).
 - (C) Sobrecarga circulatória.
 - (D) Reação hemolítica aguda.
 - (E) Reação febril não hemolítica.
13. Mulher de 22 anos, com história prévia de sangramento menstrual excessivo e equimoses espontâneas, evolui com sangramento profuso após cesárea. Apresenta hemoglobina de 11g/dl, volume corpuscular médio (VCM) de 77 fl, leucócitos de $8000/\text{mm}^3$, plaquetas de $100\text{mil}/\text{mm}^3$, tempo de protrombina (TAP) e tempo de trombina (TT) normais e tempo de tromboplastina parcial ativada (TTPa) alargado. Com base no quadro clínico e laboratorial, o diagnóstico mais provável é:
- (A) Deficiência de fibrinogênio.
 - (B) Deficiência de fator XII.
 - (C) Coagulação intravascular disseminada.
 - (D) Deficiência do fator XIII.
 - (E) Doença de von Willebrand.
14. Homem de 50 anos, refere queixa de astenia e aumento de volume abdominal. Ao exame físico, apresenta palidez cutânea e esplenomegalia (baço a 8 cm do rebordo costal esquerdo). O hemograma revela hemoglobina de 10,5g/dl, volume corpuscular médio (VCM) de 82 fl, leucócitos de $160.000/\text{mm}^3$ (blastos: 1%; promielócitos: 3%; mielócitos: 7%; metamielócito: 2%; bastão: 10%; segmentado: 67%; basófilo: 1%; eosinófilo: 2%; linfócito: 7%) e plaquetas de $650\text{ mil}/\text{mm}^3$. O diagnóstico mais provável é:
- (A) Leucemia linfocítica crônica.
 - (B) Leucemia mieloide crônica.
 - (C) Leucemia mieloide aguda.
 - (D) Linfoma linfoplasmocítico.
 - (E) Linfoma marginal esplênico.
15. Em relação às neoplasias mieloproliferativas crônicas, assinale a opção INCORRETA.
- (A) A mielofibrose primária caracteriza-se por esplenomegalia, presença de leucoeritroblastose, dacriócitos e hematopoese extramedular.
 - (B) A mutação da Jak2 é encontrada na maioria dos pacientes com policitemia vera.
 - (C) A incidência de eventos trombóticos arteriais e venosos está aumentada em pacientes portadores de trombocitemia essencial.
 - (D) Na leucemia mieloide crônica, o uso de inibidor da tirosinocinase (exemplo: mesilato de imatinibe) é capaz de negativar o cromossomo Philadelphia, mas não de tornar o transcrito BCR-ABL indetectável.
 - (E) Pacientes com policitemia vera podem evoluir com mielofibrose e leucemia mieloide aguda.
16. Na doença renal crônica é comum ocorrer elevação da concentração sérica do paratormônio (PTH) com a progressão da enfermidade. Identifique o mecanismo NÃO relacionado ao hiperparatireoidismo secundário nessa afecção:
- (A) Hipocalcemia.
 - (B) Redução da produção de calcitriol.
 - (C) Redução da excreção renal de fósforo.
 - (D) Aumento do FGF-23.
 - (E) Hipofosfatemia.
17. Identifique, entre as enfermidades glomerulares abaixo, aquela cuja patogênese envolve a ativação da via alternativa do sistema de complemento.
- (A) Lesões mínimas.
 - (B) Glomerulonefrite membranoproliferativa tipo II.
 - (C) Nefropatia membranosa.
 - (D) Nefropatia por IgA.
 - (E) Glomerulonefrite crescêntica da Síndrome de Goodpasture.

18. Identifique, entre as nefropatias abaixo, aquela cuja proteinúria altamente seletiva é mais provável.
- (A) Lesões mínimas.
 - (B) Nefrite intersticial.
 - (C) Glomerulonefrite membranoproliferativa tipo II.
 - (D) Nefropatia membranosa.
 - (E) Nefropatia por IgA.
19. Identifique, entre as manifestações abaixo, aquela menos provável de ocorrer na nefropatia lúpica.
- (A) Síndrome Nefrítica.
 - (B) Síndrome Nefrótica.
 - (C) Nefrite intersticial aguda.
 - (D) Proteinúria associada à hematúria.
 - (E) Hematúria microscópica.
20. O medicamento abaixo que NÃO está associado com o surgimento de hipercalemia é:
- (A) heparina.
 - (B) propranolol.
 - (C) tansulosina.
 - (D) espironolactona.
 - (E) ciclosporina.
21. Um paciente portador de DPOC que apresenta relação VEF1/CVF de 0,6 e VEF1 de 55% do predito e que se encontra muito sintomático, com 3 exacerbações no último ano, mas sem necessidade de internação, terá a seguinte classificação na avaliação da GOLD/2018:
- (A) GOLD 1 e C.
 - (B) GOLD 2 e D.
 - (C) GOLD 2 e C.
 - (D) GOLD 3 e D.
 - (E) GOLD 2 e B.
22. No manejo da exacerbação aguda da asma, segundo as diretrizes GINA/2017, são condutas iniciais, EXCETO:
- (A) Solicitar rotineiramente RX do tórax e gasometria arterial e prescrever antibiótico na exacerbação da asma.
 - (B) Iniciar com SABA e oxigênio avaliando o grau de dispneia (habilidade em pronunciar frases ou apenas palavras). Aferir a frequência respiratória e do pulso, saturação do oxigênio, checar anafilaxia.
 - (C) Considerar causas alternativas de desconforto respiratório: insuficiência cardíaca, disfunção de vias aéreas superiores, aspiração de corpo estranho e embolia pulmonar.
 - (D) Considerar a transferência para a UTI se o paciente estiver confuso ou apresentar silêncio torácico, após uso de SABA inalatório e brometo de ipratrópio, oxigênio e corticoide sistêmico.
 - (E) Nos casos agudos considerar o sulfato de magnésio endovenoso, se o paciente não estiver respondendo ao tratamento inicial.
23. Considerando o tratamento das pneumonias, assinale a opção que indica uma desvantagem do uso de biomarcadores (proteína C reativa e procalcitonina).
- (A) Apresentam níveis elevados nas infecções bacterianas e baixos nas infecções virais.
 - (B) Aumentam o rendimento dos escores de gravidade.
 - (C) Podem não diferenciar pneumonia por patógenos atípicos de pneumonia viral.
 - (D) Podem auxiliar na definição do prognóstico.
 - (E) Podem ter níveis alterados no início da doença, antes das anormalidades clínicas e radiológicas.
24. São causas de exsudato pleural, EXCETO:
- (A) Doenças cardíacas após cirurgia de revascularização miocárdica.
 - (B) Doenças do pericárdio, síndrome de Dressler (pós-injúria do miocárdio).
 - (C) Doenças gastrintestinais como pancreatite, abscesso sub-frênico, abscesso intrahepático, abscesso esplênico, perfuração de esôfago, hérnia diafragmática.

- (D) Colagenoses e outras condições imunológicas como: artrite reumatoide, lúpus eritematoso sistêmico, granulomatose de Wegener, Sjögren.
- (E) Obstrução da veia cava.
25. Em relação ao teste rápido molecular para tuberculose (TRM-TB), é INCORRETO afirmar:
- (A) O TRM-TB está também indicado para o acompanhamento do tratamento.
- (B) O TRM-TB detecta o DNA do *Mycobacterium tuberculosis* e realiza triagem de cepas resistentes à rifampicina.
- (C) O tempo de execução do teste no laboratório é de duas horas e o resultado é gerado automaticamente.
- (D) Nos casos de retratamento, indica-se a realização de TRM-TB, para possível identificação de resistência a rifampicina.
- (E) Para o acompanhamento dos casos com diagnóstico da tuberculose, deve-se realizar a baciloscopia de escarro mensalmente.
26. São altamente específicos para o diagnóstico de lúpus eritematoso sistêmico:
- (A) anti-Sm e anti RNP.
- (B) anti-dsDNA e anti-Sm.
- (C) anti-SSA Ro e anti RNP.
- (D) anti-SSB La e anti-dsDNA.
- (E) anti-dsDNA e anti RNP.
27. Lúpus eritematoso sistêmico (LES) é o protótipo das doenças autoimunes e caracteriza-se por acometimento multissistêmico e produção de vários autoanticorpos. Em relação ao lúpus eritematoso sistêmico, é CORRETO afirmar:
- (A) Na maioria dos pacientes com LES, a presença dos autoanticorpos precede o desenvolvimento dos sinais e sintomas da doença.
- (B) Nos casos típicos, o LES tem evolução progressiva, sem remissões.
- (C) Existem evidências conclusivas do envolvimento do vírus de Epstein-Barr no desenvolvimento do LES.
- (D) Os pacientes são sensíveis a raios UVA ou à luz visível.
- (E) Comumente os pacientes desenvolvem úlceras orais ou nasais, em geral dolorosas.
28. Esclerose sistêmica é uma doença multissistêmica crônica, que faz parte do grupo de distúrbios autoimunes sistêmicos. A manifestação clínica mais facilmente detectável nos pacientes, mas que não é proeminente em todos os casos, é:
- (A) fenômeno de Raynaud.
- (B) refluxo gastroesofágico com distúrbio da motilidade.
- (C) espessamento da pele.
- (D) inflamação dos dedos e artralguas.
- (E) telangiectasias.
29. Na dermatomiosite (DM), a presença de lesões violáceas elevadas localizadas nas superfícies extensoras das articulações metacarpofalanganas, interfalanganas proximais e distais, denomina-se:
- (A) sinal de Gottron.
- (B) pápulas de Gottron.
- (C) heliotropo.
- (D) eritema *marginatum*.
- (E) pioderma gangrenoso.
30. Paciente com história de início subagudo de doença e relato de febre, emagrecimento, mal estar, artralguas e angina intestinal. O exame físico evidencia nódulos e úlceras em membros inferiores, além de mononeurite múltipla. O quadro clínico descrito acima sugere o diagnóstico de:
- (A) esclerose sistêmica.
- (B) crioglobulinemia mista.
- (C) doença de Behçet.
- (D) poliarterite nodosa.
- (E) púrpura de Henoch-Schöenlein.

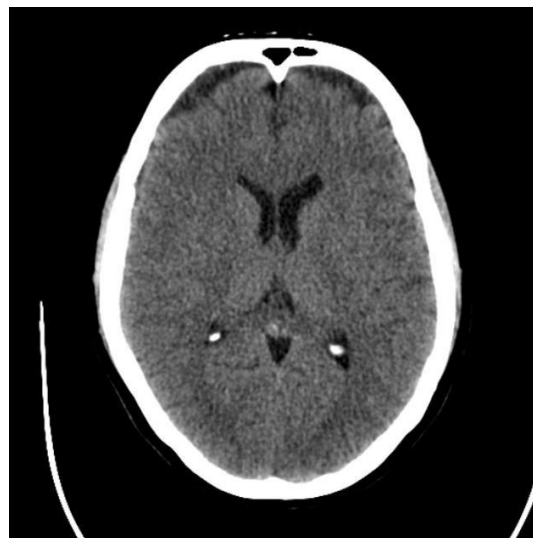
31. Homem de 40 anos, morador da zona rural de Picos/PI, apresentou episódio isolado de crise convulsiva do tipo tônico-clônica generalizada. Não havia história prévia de crises. Na investigação diagnóstica, foi realizada tomografia computadorizada do crânio, mostrada abaixo:



Fonte: Arquivo Hospitalar

Baseado na história clínica e no exame complementar, marque a opção CORRETA com relação ao diagnóstico e conduta:

- (A) Cisticercose cerebral; tratamento com corticoide, albendazol e anticonvulsivante.
 - (B) Abscesso cerebral; tratamento com ceftriaxona, metronidazol e anticonvulsivante.
 - (C) Abscesso cerebral; tratamento cirúrgico das lesões e anticonvulsivante.
 - (D) Cistos coloides; tratamento conservador e acompanhamento com exame de imagem.
 - (E) Metástases cerebrais; uso de anticonvulsivante e rastreamento de sítio primário de neoplasia.
32. Mulher de 55 anos, hipertensa e diabética, em uso regular de losartana, metformina e sinvastatina, deu entrada no serviço de urgência apresentando déficit neurológico agudo, manifestado por hemiplegia direita e disartria. A instalação do quadro ocorreu 4h antes da admissão. Os exames laboratoriais estavam normais e a paciente foi submetida à exame tomográfico, mostrado abaixo.



Fonte: Arquivo Hospitalar

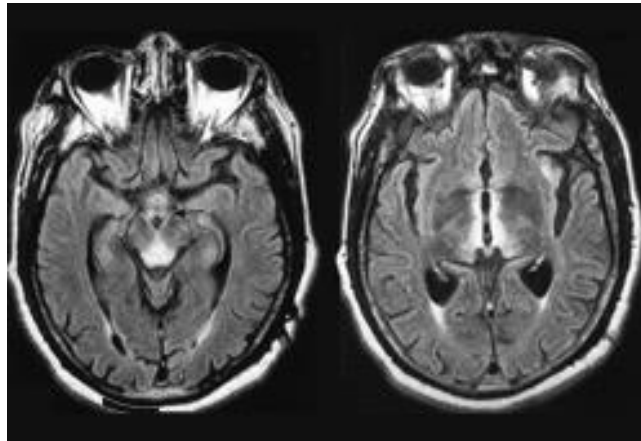
Marque a opção CORRETA com relação ao diagnóstico e conduta.

- (A) AVC isquêmico; trombólise endovenosa com tenecteplase.
- (B) AVC isquêmico; antiagregante plaquetário, pois a paciente está fora da janela terapêutica para trombólise).
- (C) Ataque isquêmico transitório (AIT); antiagregante plaquetário.
- (D) AVC isquêmico; trombólise endovenosa com alteplase.
- (E) Ataque isquêmico transitório (AIT); conduta conservadora.

33. Paciente 68 anos, sexo masculino, refere dormência e perda de força nas pernas com início insidioso, dificultando e limitando a deambulação. O exame neurológico evidenciou paraparesia flácida com predomínio distal (grau 5 proximal, grau 4 distal), reflexos tendinosos reduzidos nos membros superiores (bicipital e tricipital) e abolidos nos membros inferiores (patelar e aquileu), além de alteração sensitiva padrão “bota e luva”. Exame do líquido revela 02 células/mm³, proteínas de 40 mg/dl e glicose de 120 mg/dl. A glicemia jejum foi de 180 mg/dl e a hemoglobina glicosilada foi de 9%.

Marque a opção CORRETA quanto ao diagnóstico provável.

- (A) Síndrome de Guillain-Barré.
 - (B) Polineuropatia periférica diabética.
 - (C) Polineuropatia inflamatória desmielinizante crônica (PIDC).
 - (D) Miopatia inflamatória.
 - (E) AVC isquêmico.
34. Paciente deu entrada no pronto-atendimento com quadro de confusão mental, desorientação têmporo-espacial e desequilíbrio. Exame neurológico mostrou nistagmo, alteração na motricidade ocular extrínseca (oftalmoparesia) e ataxia. De antecedentes, o paciente relatava etilismo frequente, tabagismo e hipertensão arterial. Também foi relatado por familiares perda de peso importante. Ressonância do encéfalo mostrou alterações nos tálamos e substância periaquedutal (figura abaixo).

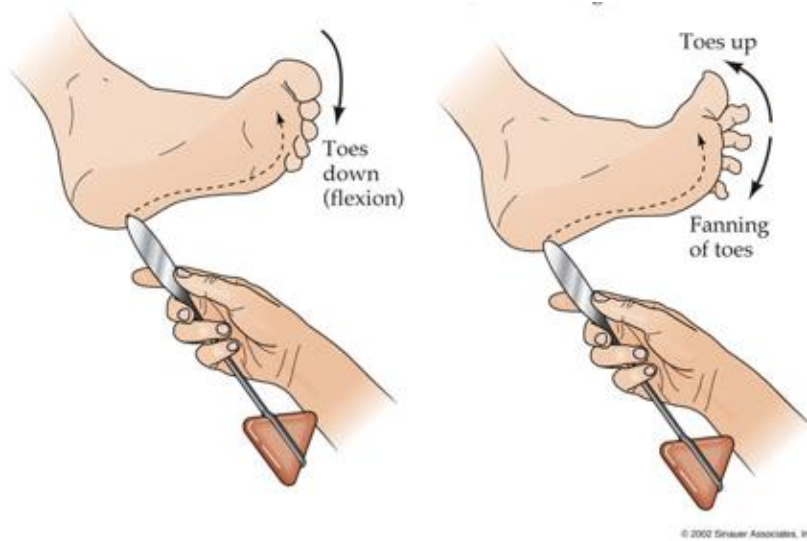


Fonte: Ramulu P et al. Neurology 2002.

Baseado no quadro clínico do enunciado, marque a opção com a hipótese diagnóstica para o caso:

- (A) Encefalopatia de Wernicke.
 - (B) Delirium.
 - (C) Intoxicação exógena.
 - (D) Síndrome paraneoplásica.
 - (E) AVC.
35. De acordo com os critérios diagnósticos de infecção relacionada à assistência à saúde, publicado em 2017 pela Agência Nacional de Vigilância Sanitária, é considerado inadequado:
- (A) Ter um circulante exclusivo para cada sala cirúrgica em atividade.
 - (B) Ter escovas embebidas com antisséptico para a antisepsia cirúrgica das mãos.
 - (C) Ter mecanismo que mantenha todas as portas das salas cirúrgicas fechadas.
 - (D) Realizar antibioticoprofilaxia até 1 hora antes da incisão cirúrgica.
 - (E) Realizar tricotomia com navalha, lâmina ou gilete.
36. A profilaxia primária da toxoplasmose em pacientes portadores de HIV deve ser realizada com:
- (A) Sulfametoxazol/Trimetoprim.
 - (B) Itraconazol.
 - (C) Ciprofloxacina.
 - (D) Azitromicina.
 - (E) Isoniazida.

37. A figura ilustrada abaixo mostra um importante sinal semiológico que deve ser investigado no exame neurológico:



Fonte: Sinauer Associates Inc, 2002

Marque a opção com o significado clínico deste teste, quando alterado.

- (A) Lesão de via cerebelar.
 - (B) Lesão do neurônio motor inferior / 2º neurônio (nervo periférico).
 - (C) Lesão de via extrapiramidal.
 - (D) Lesão radicular.
 - (E) Lesão do neurônio motor superior / 1º neurônio (via piramidal).
38. O *Trypanosoma brucei* é o agente etiológico da:
- (A) Doença de Chagas.
 - (B) Doença de Lyme.
 - (C) Doença de Whipple.
 - (D) Doença do sono.
 - (E) Doença da arranhadura do gato.
39. A conduta recomendada para um indivíduo adulto ou adolescente acima de 10 anos, assintomático, contato domiciliar de paciente com tuberculose pulmonar ativa, é a(o):
- (A) Tratamento da tuberculose com esquema quádruplo.
 - (B) Profilaxia com isoniazida por 9 meses.
 - (C) Tomografia de tórax.
 - (D) Pesquisa de BAAR no escarro.
 - (E) Teste tuberculínico.
40. Com relação à higienização das mãos, é CORRETO afirmar:
- (A) O uso de luvas dispensa a higienização das mãos.
 - (B) O uso de preparações antissépticas alcoólicas remove sujidades.
 - (C) A higienização das mãos deve ser realizada antes e depois do contato com o paciente.
 - (D) O enxague das mãos deve ser realizado no sentido dos cotovelos para os dedos.
 - (E) Médicos estão dispensados de higienizar as mãos ao examinar seus pacientes.

41. Sobre o tratamento da Pancreatite Aguda, assinale a opção INCORRETA.
- (A) Em pacientes com pancreatite aguda biliar, que é a causa mais comum de pancreatite aguda, é recomendado colecistectomia de preferência na mesma internação hospitalar.
 - (B) Hidratação endovenosa vigorosa é uma das medidas iniciais que pode diminuir complicações relacionadas a pancreatite aguda e melhorar o prognóstico do paciente.
 - (C) Deve-se iniciar antibiótico profilático em pacientes com necrose do parênquima pancreático.
 - (D) Na pancreatite aguda leve é recomendado iniciar alimentação oral ainda nas primeiras 24 horas, caso o paciente tolere alimentação.
 - (E) Deterioração clínica ou ausência de melhora após 5 dias de evolução de um quadro de pancreatite aguda é indicativo de presença de pancreatite aguda com complicações e necessidade de exame de imagem do abdome.
42. Sobre hepatite C, assinale a opção INCORRETA.
- (A) Transmissão parenteral é a principal via de transmissão.
 - (B) A infecção aguda pode ser assintomática em cerca de 80% dos casos.
 - (C) Mais de 60% dos casos cronicam.
 - (D) A confirmação dos casos de hepatite C crônica ocorre pelo exame anti-HCV reagente.
 - (E) O tratamento é indicado para todos os pacientes, independente do estadiamento de fibrose hepática e da presença de sintomas.
43. São complicações associadas a doença do refluxo gastroesofágico crônica, EXCETO:
- (A) Úlceras esofágicas.
 - (B) Estenose péptica do esôfago.
 - (C) Esôfago de Barrett.
 - (D) Adenocarcinoma de esôfago.
 - (E) Carcinoma epidermoide de esôfago.
44. Um paciente com 40 anos de idade, do sexo masculino, assintomático, realizou doação de sangue. Os exames de triagem do banco de sangue mostraram os seguintes resultados: AgHBs positivo, anti-HBc IgG positivo, anti-HBc IgM negativo, anti-HBs negativo, AgHBe positivo. Esse perfil sorológico sugere:
- (A) Vacinação contra hepatite B.
 - (B) Hepatite B curada.
 - (C) Hepatite B crônica com baixa replicação viral.
 - (D) Hepatite B crônica com alta replicação viral.
 - (E) Hepatite B aguda.
45. Mulher de 32 anos queixa-se de episódios de dor tipo cólica na metade inferior do abdome, que melhora com a defecação, com frequência de 2 vezes por semana nos últimos 6 meses. Refere ainda alternância de fezes pouco consistentes com aumento do intervalo entre as evacuações e sensação de plenitude retal após a defecação. Nega uso de medicamentos. Sobre o caso clínico em questão, é INCORRETO afirmar:
- (A) A patologia em questão é mais comum no sexo feminino e pode estar relacionada a comorbidades psiquiátricas.
 - (B) Hipersensibilidade visceral, fatores psicossociais e mudanças na microbiota estão envolvidos na fisiopatologia da doença em questão.
 - (C) O tratamento da doença em questão deve ser individualizado e direcionado ao sintoma predominante.
 - (D) A realização de colonoscopia é mandatória para confirmação diagnóstica.
 - (E) A principal hipótese diagnóstica é síndrome do intestino irritável e dor abdominal é sintoma obrigatório para o diagnóstico dessa síndrome.

46. Homem de 70 anos, portador de marca-passo, foi internado com rebaixamento do nível de consciência (Glasgow = 10), taquidispnéia, distensão abdominal e oligúria. Foram realizados exames laboratoriais, que mostravam creatinina = 9,8mg/dl, ureia = 280mg/dl, potássio = 7,0 mEq/l, albumina sérica = 2,2 g/dl, Hemoglobina = 12,2 g/dl, hematócrito = 37,4 %, pH = 7,12 e HCO_3^- = 14 mEq/l. Radiografia de tórax no leito mostrou aumento de trama vascular peri-hilar bilateral. Em relação a este caso clínico, assinale a opção CORRETA.
- (A) Trata-se de paciente com insuficiência renal e síndrome urêmica, com necessidade de terapia dialítica de urgência.
 - (B) Trata-se de paciente com provável IRA pós-renal, devendo ser tratado com passagem de sonda vesical de demora e levado para realizar tomografia computadorizada do abdome total com contraste.
 - (C) A conduta mais adequada para o caso será a passagem de sonda vesical de demora e a administração de solução polarizante, com avaliação da necessidade de terapia dialítica após 24 horas, mediante realização de novos exames laboratoriais.
 - (D) Trata-se de paciente com provável diagnóstico de IRA pré-renal, devendo ser feita expansão volêmica com soluções cristaloides e solução com albumina.
 - (E) Trata-se de paciente com quadro sugestivo de IRA devido doença glomerular, devendo-se programar biópsia renal e terapia com corticoide após terapia dialítica.
47. Mulher de 48 anos, diabética, hipertensa, em uso de medicações contínuas (captopril, aldactone e metformina), encontrava-se na enfermaria de cardiologia em pré-operatório de troca valvar devido insuficiência mitral severa. O médico residente e seu preceptor passaram em visita às 8 horas da manhã e a paciente estava sem queixas. Todavia, às 13 horas, a paciente apresentou parada cardiorrespiratória (PCR), foi intubada, reanimada após 4 ciclos de ressuscitação cardiopulmonar (RCP) e então conduzida à UTI. Exames laboratoriais da admissão na UTI mostravam creatinina = 1,9 mg/dl; ureia = 52 mg/dl; potássio = 8,0 mEq/l; sódio = 138 mEq/l; pH = 7,28; HCO_3^- = 17 mEq/l, pO_2 = 80 mmHg e pCO_2 = 55 mmHg. A radiografia de tórax mostrava sinais radiológicos de congestão pulmonar. Com relação à hipercalemia neste caso, é CORRETO afirmar:
- (A) O aumento do potássio foi a provável causa da PCR e o paciente deve ser tratado imediatamente com hemodiálise.
 - (B) Deve ser realizado eletrocardiograma (ECG) e administrado gluconato de cálcio 10%, solução polarizante (insulina + glicose) e furosemida.
 - (C) O paciente apresenta hipercalemia permissiva, devendo ser tratada com hidratação usando ringer lactato e furosemida para aumentar a eliminação tubular renal do potássio.
 - (D) O paciente deve ser tratado com inalação com Beta2-agonistas e poliestireno sulfonato (resina de troca) e deve ser solicitada nova dosagem de potássio de controle após 6 horas.
 - (E) A furosemida, diurético de alça, está indicada no tratamento da hipercalemia em pacientes com função renal pouco alterada, pois atua na maior reabsorção de sódio e cloro e, conseqüentemente, aumenta a eliminação renal do potássio.
48. Mulher de 35 anos, diabética tipo 1, deu entrada no serviço de emergência com queixas de febre, astenia e dor abdominal. Encontrava-se desidratada (++)/4+, com pressão arterial de 88/56 mmHg, frequência cardíaca de 120 bpm e urina escura (exame macroscópico). Foram realizados exames laboratoriais, que mostravam hematócrito = 42%; hemoglobina = 13 g/dl; leucócitos = 18.000 células/mm³; TGO = 95 mg/dl; TGP = 102 mg/dl; bilirrubina total = 2,3mg/dl; bilirrubina direta = 2,1 mg/dl. Em relação a este caso, assinale a opção CORRETA.
- (A) Paciente com forte hipótese diagnóstica de litíase renal com cólica ureteral, devendo-se realizar tomografia computadorizada de abdome sem contraste e solicitar avaliação do urologista.
 - (B) Paciente com provável diagnóstico de pancreatite aguda, sendo os melhores exames para se fechar o diagnóstico a amilase, a lipase e a ultrassonografia de abdome total.
 - (C) Paciente tem provável diagnóstico de dor abdominal de origem metabólica, de causa urêmica, devendo ser solicitado função renal e avaliação do nefrologista para decidir sobre diálise.
 - (D) Paciente jovem, com provável diagnóstico de porfiria.
 - (E) Paciente com síndrome de dor abdominal, de provável origem infecciosa, devendo-se tomar medidas de hidratação e ressuscitação volêmica, coletar culturas (hemoculturas e urocultura) e iniciar imediatamente terapia antimicrobiana com cobertura ampla.

49. Mulher de 35 anos foi internada no serviço de emergência com rebaixamento do nível de consciência (Glasgow = 12), desidratada (++)/4+, com pressão arterial de 100/55 mmHg e frequência cardíaca de 100 bpm. Os familiares informam que a paciente vinha tratando depressão e que fazia uso regular de clonazepam. Não apresentava outras comorbidades. Em relação a este caso, assinale a opção CORRETA.
- (A) Deve-se realizar intubação orotraqueal, expansão volêmica com ringer lactato e administração de flumazenil endovenoso.
 - (B) Paciente não obedece a critérios neurológicos para intubação orotraqueal. Deve ser tratada com expansão volêmica com cristaloides e administração de flumazenil endovenoso.
 - (C) Paciente não obedece a critérios neurológicos para intubação orotraqueal. Deve ser tratada com expansão volêmica com soro fisiológico 0,9%, administração de antibióticos para pneumonia aspirativa e administração de Naloxona endovenosa.
 - (D) Deve-se realizar intubação orotraqueal, expansão volêmica com soro fisiológico 0,9% e administração de N-acetilcisteína endovenosa.
 - (E) Paciente não obedece a critérios neurológicos para intubação orotraqueal. Deve ser tratada com expansão volêmica com cristaloides e administração de fisostigmina endovenosa.
50. Mulher de 44 anos, no 3º DPO de gastroplastia para obesidade mórbida, estava bem e já havia iniciado dieta. Todavia, apresentou súbito desconforto respiratório, com cianose de extremidades e taquicardia. Apresenta glicemia capilar de 130mg/dl e a pressão arterial era de 120/65 mmHg. A gasometria arterial mostrava pH = 7,50; pO₂ = 55mmHg; pCO₂ = 34 mmHg; HCO₃ = 16 mEq/L e SatO₂ = 87 mmHg. Em relação a este caso clínico, assinale a opção CORRETA.
- (A) O diagnóstico provável é de infarto agudo do miocárdio (IAM). Devem ser solicitados enzimas cardíacas e eletrocardiograma (ECG) e o paciente deve ser encaminhado para estudo angiocoronariográfico.
 - (B) O diagnóstico provável é de fistula gástrica. Deve-se realizar tomografia de abdome com contraste e avisar a equipe cirúrgica sobre a alta probabilidade de haver nova abordagem cirúrgica.
 - (C) O diagnóstico provável é de choque séptico. Deve ser realizada expansão volêmica, ventilação não invasiva, administração de corticoide e reavaliação após 6 horas.
 - (D) O diagnóstico provável é de embolia pulmonar. Devem ser solicitados enzimas cardíacas, D-dímero, eletrocardiograma (ECG), radiografia de tórax, ecodopplercardiograma e angiotomografia do tórax.
 - (E) O diagnóstico provável é de pneumonia por broncoaspiração. Deve ser administrado oxigênio em cateter nasal e iniciado ceftriaxona e clindamicina.